



Morfologia das brânquias de tilápia-do-nilo como biomarcador de exposição a metal pesado

Vagne de Melo Oliveira¹

¹Médico Veterinário – UFRPE e Doutorando em Ciências Biológicas – UFPE. E-mail: vagne_melo@hotmail.com

Resumo: As alterações histopatológicas são excelentes ferramentas de marcação biológica de exposição a agentes químicos por serem compatíveis às respostas bioquímicas, principalmente alterações nas cinéticas enzimáticas. Neste sentido, análises de vísceras como brânquias, fígado, estômago e/ou intestino podem subsidiar num processo de investigação biológica. A análise morfológica de tecidos também fornece informações importantes a respeito da fisiopatologia celular. Assim, padrões bioquímicos, teciduais e anatômicos podem ser analisados como biomarcadores de exposição de contaminantes em peixes e outros organismos aquáticos. O objetivo deste trabalho foi avaliar a integridade dos rastros brânquias de tilápias do Nilo expostas a concentração de 1 ppm de sulfato de alumínio. Foram cultivados 10 peixes durante um período de 456 horas, sendo 120 horas de adaptação e 336 de exposição ao contaminante, em aquários com 90 litros de água, todos com alimentação *ad libitum*, troca dinâmica da água (80%) a cada 24 horas com reposição do metal nos aquários de exposição, com limpeza periódica para evitar sujidades e fotoperíodo de 12:12. Os animais foram divididos em 2 grupos experimentais, sendo o controle (sem exposição) e exposto a 1 ppm de sulfato de alumínio ($Al_2(SO_4)_3$). Após o período de exposição, as brânquias foram retiradas para procedimentos histológicos. As peças foram fixadas em solução de Bouin por 24 horas, desidratadas em álcool etílico em concentrações crescentes, diafanizadas em xilol, impregnadas e incluídas em parafina. As peças foram incluídas de tal maneira que puderam ser observadas ao microscópio de luz, cortes transversais. Os blocos foram cortados em micrótomo ajustado para 5 micrômetros (μm), os cortes foram coradas pela Hematoxilina e Eosina (H.E), observado e fotografado em microscópio Olympus BX-51. Não foi observado qualquer tipo de alteração morfológica anormal para as vísceras estudadas. Concluímos que, nessa concentração e durante esse intervalo de tempo o sulfato de alumínio não é prejudicial às brânquias.

Palavras-chave: biomarcador, brânquias, morfologia.

1. INTRODUÇÃO

A tilápia foi um dos primeiros peixes criados em aquicultura pelos antigos egípcios, há aproximadamente 4.000 anos e, embora a distribuição mundial significativa de tilápias – principalmente a de Moçambique *Oreochromis mossambicus* - tenha ocorrido entre as décadas de 1940 e 1950, a difusão maior deste peixe ocorreu a partir da década de 1960 até a de 1980. A tilápia-do-Nilo, *Oreochromis niloticus*, foi introduzida do Japão para a Tailândia, em 1965, deste último, enviados para outros países asiáticos e africanos (KUBITZA, 2006). Da Costa do Marfim, foi introduzida no Brasil em 1971, sendo enviados na mesma década para os Estados Unidos e a China, que hoje é líder mundial na produção de tilápia e produziu mais da metade da produção global nos anos de 1992 a 2003 (FAO, 2010).

A característica biológica da *O. niloticus* inclui: corpo compacto; espessura do pedúnculo caudal igual ao comprimento, escamas ciclóides, protuberância similar a um botão, ausente na superfície superior do focinho. O comprimento da mandíbula superior não apresenta dimorfismo sexual (não diferindo entre os sexos) e o primeiro arco branquial apresenta de 27 a 33 trilhas/rastros. Peixes desta espécie apresentam ainda linha lateral interrompida, partes espinhosas e partes moles de raios da nadadeira dorsal contínuas, nadadeira dorsal com 16 a 17 espinhos, sendo a anal com 3 e a caudal é truncada. Atinge maturidade sexual em torno de 6 meses, além de serem altamente prolíferas (podem gerar 4 desovas/ano) (KUBITZA, 2005; FAO, 2010). A maioria das espécies protege sua cria na boca, onde são chocados. Isso ajuda os ovos a ficarem oxigenados e os previne de serem atacados por bactérias, fungos e demais predadores (KUBITZA, 2000).



A tilápia é a espécie mais utilizada, entre os peixes de água doce, para cultivo comercial, por apresentar melhor desempenho entre os peixes, sobretudo os machos, além de possuir boas características zootécnicas, organolépticas, ser de boa aceitação pelo público; de seu valor nutricional em termos de proteínas (IGARASHI, 2008). Com relação ao filé, o mesmo é desprovido de espinhas intramusculares, e possui bom rendimento (KUBITZA et al., 2007). Somado a isso, está o amplo conhecimento técnico – tais como cultivo, alimentação, manejo -, e biológico acerca da espécie, o que viabiliza sua utilização econômica, potencializando-a para industrialização (ISHIKAWA et al., 2008).

Os metais pesados são substâncias quimicamente reativas e bioacumuláveis, ou seja, os organismos não são capazes de eliminá-las; que possuem número atômico superior a 22, situados entre o cobre (Cu) e o chumbo (Pb) na tabela periódica, tendo peso atômico entre 63,546 e 200,590 e densidade superior a $4,0 \text{ g/cm}^3$ (BAIRD et al., 2002). Esses elementos ocorrem naturalmente em pequenas concentrações, na ordem de partes por bilhão (ppb) a partes por trilhão (ppt), no meio ambiente e na matéria viva (FARIAS et al., 2007). Alguns metais tomam parte do metabolismo fisiológico, sendo considerados essenciais por atuarem como componentes funcionais, estruturas, e regulatório de numerosas biomoléculas no metabolismo, podendo ser classificados como potencialmente tóxicos (p. ex.: arsênio, cádmio, mercúrio, chumbo), provavelmente essenciais (p. ex.: níquel, vanádio, cobalto) e essenciais (p. ex.: cobre, zinco, ferro, manganês). Estes elementos tóxicos podem ser muito prejudiciais, mesmo em baixas concentrações, quando ingeridos durante um longo período de tempo (TUZEN, 2003; ULUOZLU et al. 2007).

É crescente o número de pesquisas acerca dos metais e suas consequências para a biota aquática. De 2000 até 2010 foram registrados vários estudos na tentativa de elencar os principais elementos metálicos envolvidos na poluição marinha - os quais os principais trabalhos são listados na tabela 1 -, e seus efeitos toxicológicos na biota em geral. Dentre estes elementos, cádmio (Cd), prata (Ag), cobre (Cu), cobalto (Co), cromo (Cr), mercúrio (Hg), manganês (Mn), chumbo (Pb) e zinco (Zn) merecem destaque por já terem sido citados pela sua potencialidade tóxica, sobretudo ao atingir os sistemas nervoso, gastrointestinal e respiratório das espécies acometidas, além de ocasionar danos carcinogênicos quando do consumo de pescado contaminado por estes metais (BISINOTI et al., 2004).

Dentre os metais, o alumínio é o mais abundante da crosta terrestre, e o terceiro elemento mais abundante depois do oxigênio e silício (ATWOOD e YEARWOOD, 2000), ocorrendo apenas na forma combinada. É usado extensivamente em utensílios de cozinha, móveis, automóveis e na mineralização, além de sua utilização no tratamento de água, na forma de sais - sulfato de alumínio ($\text{Al}_2(\text{SO}_4)_3$), agindo de forma floculante na remoção de detritos (CAMARGO et al., 2009). Por causa da distribuição ambiental, é considerado ubíquo (NAYAK, 2002; GOURIER-FRÉRY e FRÉRY, 2004). É nocivo para o ecossistema aquático, sendo responsável por eventos de toxicidade com graves consequências ecológicas (CORREIA et al., 2010). Este metal pode se acumular na mitocôndria (KUMAR et al., 2009), no lisossoma, no núcleo da célula e/ou na cromatina (NAYAK, 2002).

As alterações histopatológicas são excelentes ferramentas de marcação biológica de exposição a agentes químicos por serem compatíveis às respostas bioquímicas, principalmente alterações nas cinéticas enzimáticas. Neste sentido, análises de vísceras como brânquias, fígado, estômago e/ou intestino podem subsidiar num processo de investigação biológica. A análise morfológica de tecidos também fornece informações importantes a respeito da fisiopatologia celular. Assim, padrões bioquímicos, teciduais e anatômicos podem ser analisados como biomarcadores de exposição de contaminantes em peixes e outros organismos aquáticos (VAN DER OOST et al., 2003). O objetivo deste trabalho foi avaliar a integridade dos rastros brânquias de tilápias do Nilo expostas a concentração de 1 ppm de sulfato de alumínio.

2. MATERIAL E MÉTODOS

Foram cultivados 10 peixes, machos e fêmeas, durante um período de 456 horas, sendo 120 horas de adaptação e 336 de exposição ao contaminante, em aquários com 90 litros de água, todos com alimentação *ad libitum*, troca dinâmica da água (80%) a cada 24 horas com reposição do metal nos aquários de exposição, com limpeza periódica para evitar sujidades e fotoperíodo de 12:12. Os animais foram divididos em 2 grupos experimentais, sendo o grupo controle (sem exposição ao metal: 10,28

cm; 22,13 g; 27,29°C; pH 6,50; 80,48% OD) e grupo exposto a 1 ppm de sulfato de alumínio ($\text{Al}_2(\text{SO}_4)_3$) (10,19 cm; 38,0 g; 27,38°C; pH 6,13; 77,77% OD). Após o período de exposição, as brânquias de todos os peixes foram retiradas para procedimentos histológicos. As peças foram fixadas em solução de Botiim por 24 horas, desidratados em álcool etílico em concentrações crescentes, diafanizados em xilol, impregnados e incluídos em parafina. As peças foram incluídas de tal maneira que puderam ser observadas ao microscópio de luz, cortes transversais. Os blocos foram cortados em micrótomo ajustado para 5 micrômetros (μm), os cortes foram coradas pela Hematoxilina e Eosina (H.E), observado e fotografado em microscópio Olympus BX-51.

3. RESULTADOS E DISCUSSÃO

Neste trabalho, como ilustra a figura, não foi observado qualquer tipo de alteração nos rastos branquiais dos peixes expostos a concentração de 1 ppm de sulfato de alumínio, como ilustra a figura 1 (grupo controle) e 2 (grupo exposto ao metal).

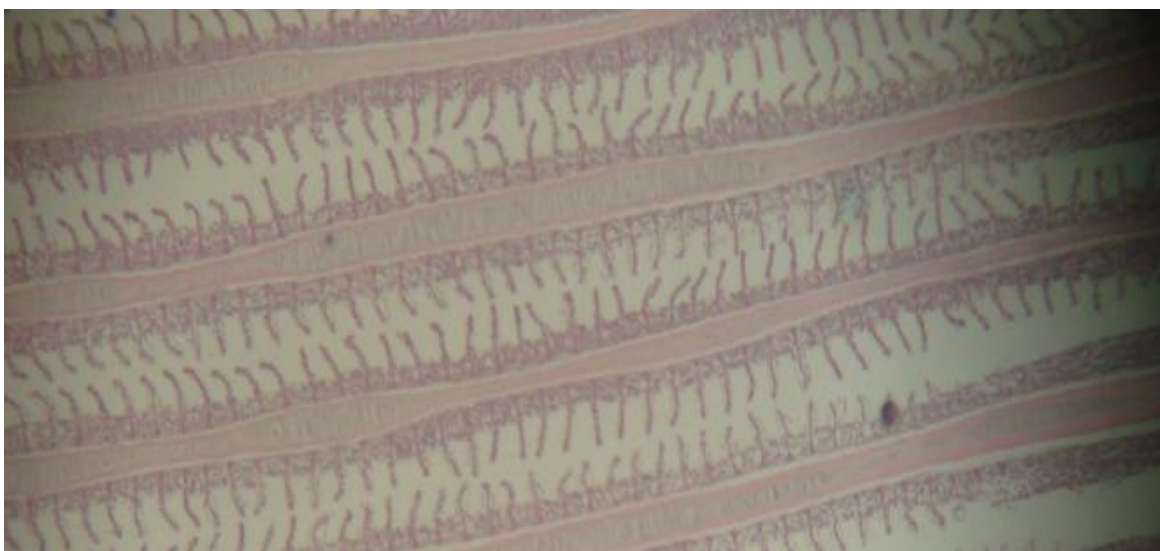


Figura 1: Corte histológico dos rastos branquiais. Grupo controle. Coloração H-E. (10x).

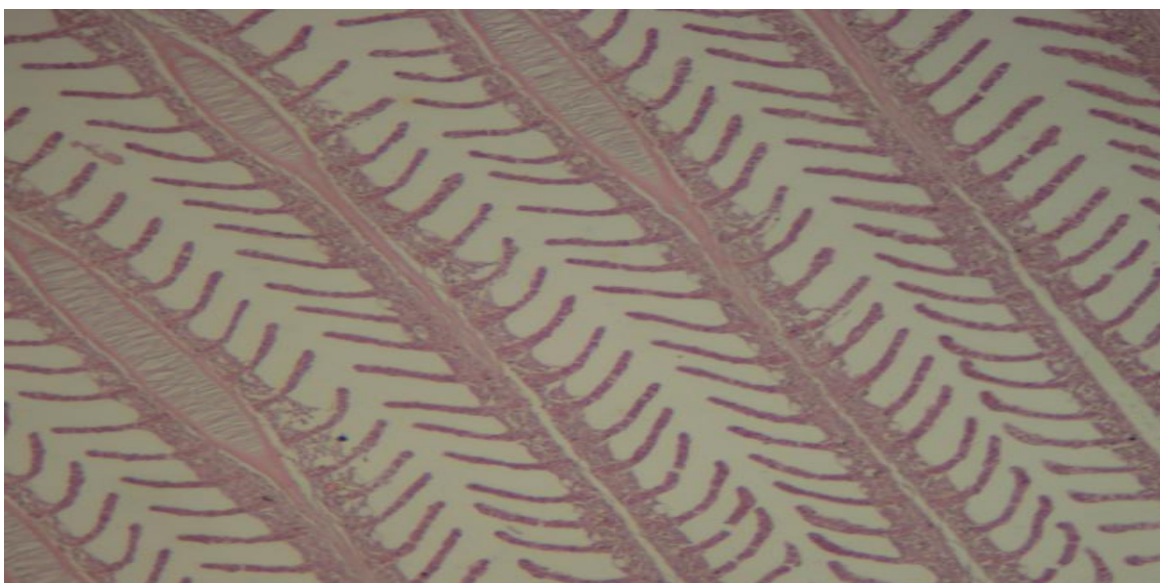


Figura 2: Corte histológico dos rastos branquiais. Grupo exposto a 1 ppm. Coloração H-E. (10x).



As brânquias são órgãos de vital importância para os peixes, ocupando o primeiro lugar entre os órgãos envolvidos na manutenção da saúde e metabolização de nutrientes, servindo de parâmetros para o bom desenvolvimento destes animais. Sua multifuncionalidade, a vasta área de superfície que ocupa e a sua localização relativamente ao meio externo faz das brânquias um órgão-chave para a ação dos poluentes existentes no meio aquático, assim qualquer alteração nesta estrutura causará um desequilíbrio orgânico comprometendo a sobrevivência e desempenho dos peixes. Dessa forma, alterações histológicas das brânquias são reconhecidas como um método rápido e válido para determinar os danos causados pela exposição a diferentes irritantes nos peixes. O epitélio branquial apresenta-se estratificado, sendo constituído por diversos tipos celulares, em particular, por três: as pavimentosas que aparecem em maior frequência e possuem função de trocas gasosas; as células cloreto responsáveis pela regulação iônica, equilíbrio ácido-base e excreção de metabólitos nitrogenados, e as células mucosas, responsáveis pela produção de muco, o qual possui função de lubrificação e bactericida (CARVICHIOLO, 2009).

A maior parte dos teleósteos possui cinco pares de arcos branquiais situados de cada lado da cavidade bucal conectados pelo septo interbranquial. Os arcos branquiais possuem suporte de cartilagem hialina e tecido ósseo, variando de acordo com a fase de desenvolvimento, associado a uma camada transversal de tecido muscular liso e revestido por epitélio mucoso que se apresenta contínuo ao da faringe e cavidade bucal. Destes arcos partem uma fileira dupla de filamentos achatados dorsoventralmente que se subdividem em lamelas branquiais que se encontram dispostas perpendicularmente, sendo sua organização geral baseada em um sistema de subdivisões sucessivas. O epitélio da brânquia é a principal superfície de contacto com o ambiente e constitui um importante alvo dos poluentes presentes na água, devido à sua extensa área superficial. Um bom conhecimento básico de sua estrutura histológica é de extrema importância no diagnóstico clínico, uma vez que alterações estruturais em seu epitélio são ótimos indicativos antecipados de problemas ocasionados pelo ambiente onde o peixe está inserido, bem como de instalação de processos infecciosos. As alterações mais comuns encontradas nas brânquias dos peixes e previamente descritas são: elevação epitelial, que se trata de uma elevação ou destacamento do epitélio lamelar e ocorre como primeiro sinal de patologia; hiperplasia, proliferação de células do epitélio filamentar, a qual conduz, por vezes, à fusão parcial ou total das lamelas branquiais (CARVICHIOLO, 2009).

Alterações morfológicas nas estruturas das brânquias podem ser empregadas na investigação da toxicidade de compostos químicos específicos e no monitoramento dos efeitos agudos, crônicos e crônicos parciais, em ambientes aquáticos poluídos ou contaminados, pois estas são órgãos-alvo dos peixes, sendo considerados biomarcadores ambientais. Essas alterações morfológicas podem ser usadas para monitorar os efeitos subletais dos poluentes, especialmente, naqueles casos nos quais/em que outros métodos de avaliação não são satisfatórios (NOGUEIRA et al, 2011).

4. CONCLUSÕES

As lâminas observadas não demonstraram alteração morfológica para a espécie estudada, nas condições experimentais empregadas. Este trabalho foi submetido e aprovado pelo comitê de ética da Universidade Federal de Pernambuco.

5. REFERÊNCIAS

ATWOOD, D.A.; YEARWOOD, B.C. The future of aluminum chemistry. **Journal of Organometallic Chemistry**, n. 600, p. 186–197, 2000.

BAIRD, C. **Química Ambiental**. 2 ed. Porto Alegre: Bookman, 622 p., 2002.

BISINOTI, M.C.; YABE, M.J.S.; GIMENEZ, S.M.N. Avaliação da influência de metais pesados no sistema aquático da bacia hidrográfica da cidade de Londrina, Paraná. **Revista Analytica**, n. 8, p. 22–27, 2004.



CAMARGO, M.P.; FERNADES, M.N.; MARTINEZ, C.B.R. How aluminium exposure promotes osmoregulatory disturbances in the neotropical freshwater fish *Prochilus lineatus*. **Aquatic Toxicology**, v. 94, p. 40–46, 2009.

CAVICHIOLO, F. **Histologia: ferramenta relevante para estudo em peixes cultivados**. In: TAVARES-DIAS, M. Manejo e sanidade de peixes em cultivo. Macapá: Embrapa Amapá, p. 602–624, 2009.

CORREIA, T.G.; BIANCHINI, A.; MOREIRA, R.G. Aluminum as an endocrine disruptor in female Nile tilapia (*Oreochromis niloticus*). **Comparative Biochemistry and Physiology, Part C**, v. 151, p. 461–466, 2010.

FAO. **The state of world fisheries and aquaculture**. Food and agriculture organization, Roma, 196 p., 2009.

_____. **Cultured Aquatic Species Information Programme: *Oreochromis niloticus* (Linnaeus, 1758, Cichlidae)**. Disponível em: <http://www.fao.org/fishery/culturedspecies/Oreochromis_niloticus/en>. Acesso em 25 de abril de 2010.

FARIAS, M. S. S.; LIMA, V. L. A.; DANTAS NETO, J.; LEITE, E. P.F; LIRA, V. M.; FRANCO, E. S. Avaliação dos níveis de boro e chumbo na água do rio cabelo – João Pessoa, Paraíba. **Engenharia Ambiental - Espírito Santo do Pinhal**, v. 4, n. 1, p. 024–031, 2007.

GOURIER-FRÉRY, C.; FRÉRY, N. Aluminum. **EMC-Toxicologie Pathologie**, v. 1, p. 74–95, 2004.

ISHIKAWA, N.M.; RANZANI-PAIVA, M.J.T.; LOMBARDI, J.V. Metodologia para quantificação de leucócitos totais em peixe, *Oreochromis niloticus*. **Archives on Veterinary Science**, v. 13, n. 1, p. 54–53, 2008.

IGARASHI, M.A. Característica do agronegócio da tilápia cultivada no Brasil: uma força ascendente. **PUBvet**, v. 2, n. 25, 18 p., 2008.

NAYAK, P. Aluminum: Impacts and Disease. **Environmental Research Section A**, v. 89, 101–115, 2002.

NOGUEIRA, D.J.; CASTRO, S.C.; VIEIRA, R.C.A.; RINGOLIN-SÁ, O. Utilização das brânquias de *Pimelodus maculatus* (Lacépède, 1803) (Siluriformes; Pimelodidae) como biomarcador de poluição no reservatório da UHE Marechal Mascarenhas de Moraes, Minas Gerais, Brasil. **Biotemas**, v.24, n.3, p.51-58, 2011.

KUBITZA, F. Questões Tilápias: qualidade das águas, sistemas de cultivo, planejamento de produção, manejo nutricional e alimentar e sanidade. **Panorama da Aqüicultura**, Rio de Janeiro, v. 10, n. 59, p. 44–53, 2000.

_____. Tilápia em água salobra e salgada. **Panorama da Aqüicultura**, Rio de Janeiro, v. 15, n. 88, p. 14–18, 2005.

_____. Questões mais frequentes dos produtores sobre a qualidade dos alevinos de tilápia. **Panorama da Aqüicultura**, Rio de Janeiro, v. 16, n. 97, p. 14–23, 2006.



_____. Tilápias na bola de cristal. **Panorama da Aqüicultura**, Rio de Janeiro, v. 17, n. 99, p. 14–21, 2007.

KUMAR, V.; BALB, A.; GILL, B.D. Susceptibility of mitochondrial superoxide dismutase to aluminium induced oxidative damage. **Toxicology**, v. 255, p. 117–123, 2009.

TUZEN, M. Determination of heavy metals in fish samples of the middle Black Sea (Turkey) by graphite furnace atomic absorption spectrometry. **Food Chemistry**, v. 80, p.119–123, 2003.

ULUOZLU, O. D.; TUZEN, M.; MENDIL, D.; SOYLAK M. Trace metal content in nine species of fish from the Black and Aegean Seas, Turkey. **Food Chemistry**, v. 104, n. 2, 835–840, 2007.

VAN DER OOST, R.; BEYER, J.; VERMEULEN, N. P. E. Fish bioaccumulation and biomarkers in environmental risk assessment: a review. **Environmental Toxicology and Pharmacology**, v. 13, p. 57–149, 2003.